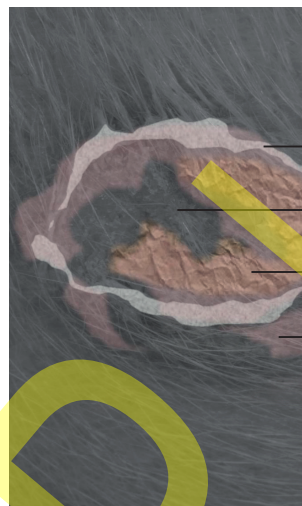
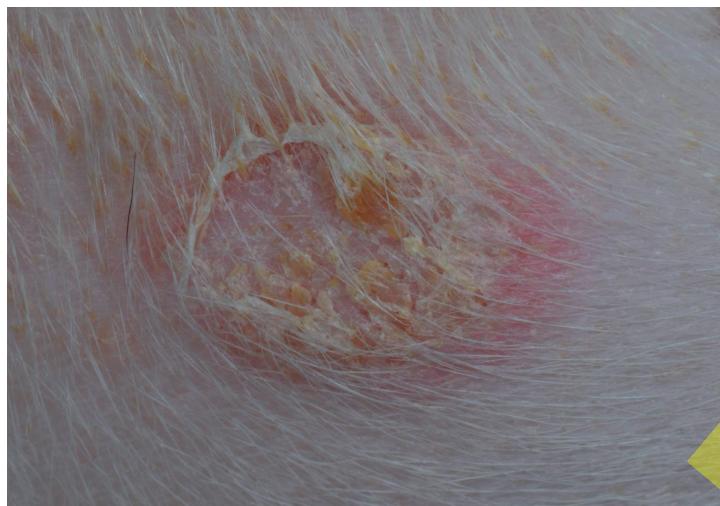
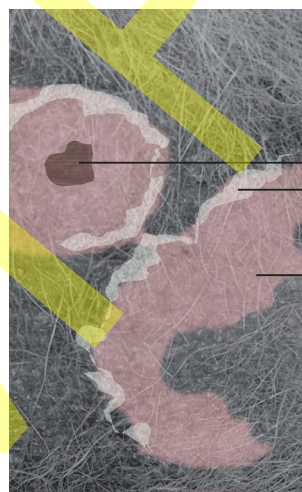
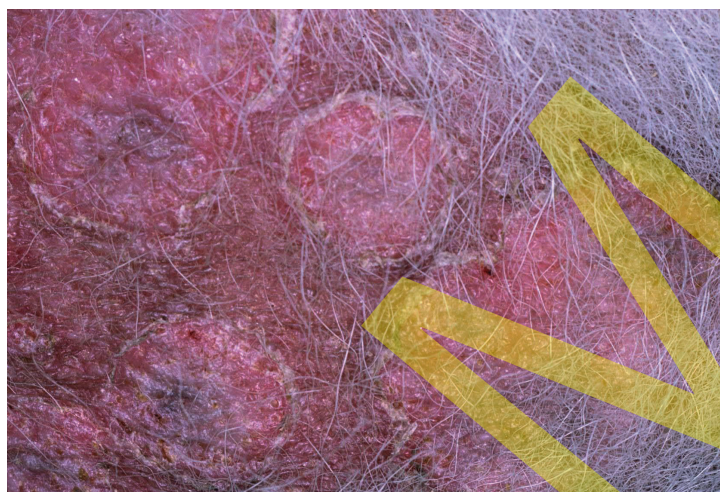表皮小環

中心治癒

小環内側の鱗屑痂皮

環状紅斑

3-7

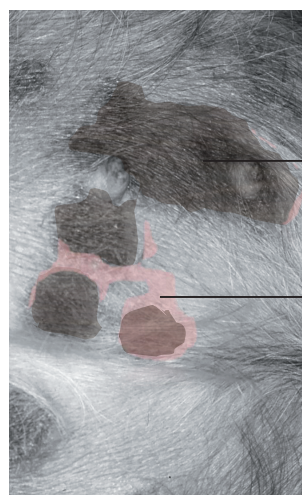
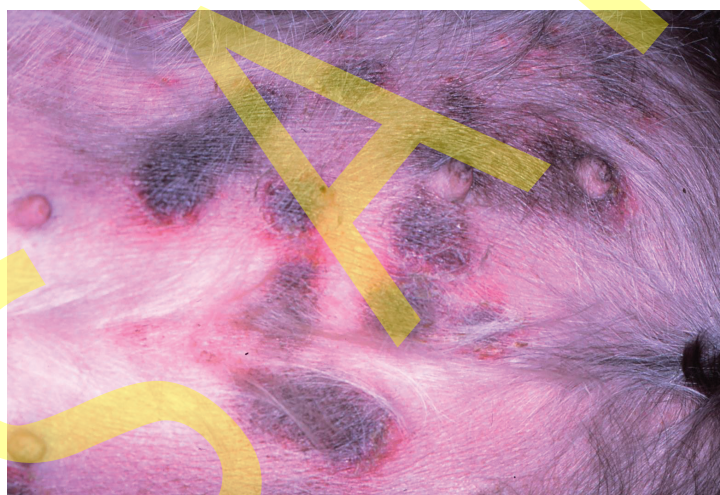


中心性色素沈着

弧状の鱗屑
・癒合した表皮小環

不整な紅斑
・癒合した環状紅斑

3-8



不整な色素斑
・癒合した中心性色素沈着

蛇行状紅斑
・癒合した環状紅斑

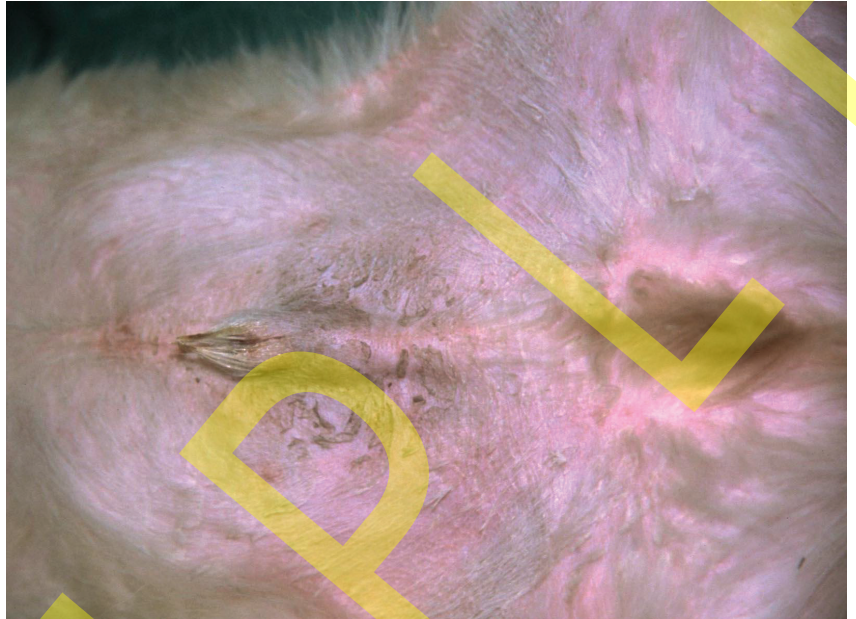
3-9

第 10 章 角化症

先天性魚鱗癬 congenital ichthyosis

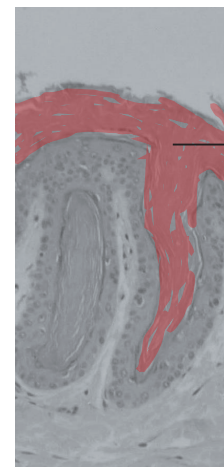
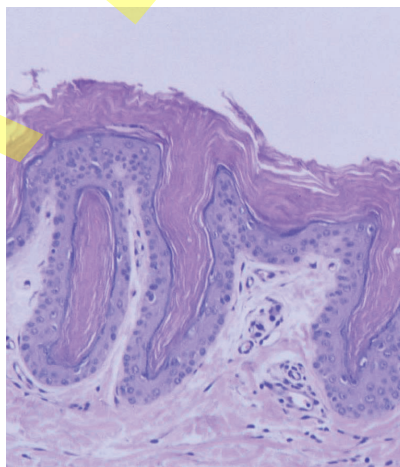
- 魚鱗癬とは皮膚が乾燥し落屑を生じる状態である。
- 稀ながら犬に先天性魚鱗癬が発症する。
- 本邦ではゴールデン・レトリバーの非水疱型 (PNPLA1 突然変異) が発症している。
- 確定診断として皮膚生検, 免疫染色, 電子顕微鏡検査, 遺伝子解析が行われる。

- 犬の先天性魚鱗癬は通常常染色体劣性 (潜性) 遺伝により発症する。
- 水疱型 (表皮融解性) はノーフォーク・テリアで報告されている。
- 非水疱型 (非表皮融解性) はジャック・ラッセル・テリア, ジャーマン・シェパード・ドッグ, グレート・デン, チャイニーズ・シャープイ, アメリカン・ブルドッグなどで報告されている。
- 犬の後天性魚鱗癬は環境的要因, 栄養的要因, 代謝異常等により生じる。



腹部にみられた落屑
・広範にみられる葉状鱗屑
ゴールデン・レトリバー
非水疱型先天性魚鱗癬

10-1



層状の角質肥厚
・毛包に連続する厚い均質な角質肥厚
非水疱型先天性魚鱗癬
病理組織：HE 染色

10-2